OPEN ACCESS

DOI: 10.53843/bms.v10i14.1114

Brazilian Medical Students Journal

RELATOS

DOI: 10.53843/bms.v10i14.1114

DERMATITE SEBORREICA COM APRESENTAÇÃO CLÍNICA DE FOLICULITE DECALVANTE: UM RELATO DE CASO

SEBORRHEIC DERMATITIS PRESENTING AS DISSECTING FOLLICULITIS: A CASE REPORT

Marina Farias Lira [1*]; *Vanessa Machry* [1]; *Maria Luísa Rocha Dadalt* [2]; *Vitor Costa Fabris* [3,4]

1. Universidade Alto Vale do Rio do Peixe/UNIARP, Acadêmica de Medicina

2. Universidade Alto Vale do Rio do Peixe, Fisioterapeuta, Mestre, professora do curso de Medicina. Caçador, SC, Brasil.

3. Universidade Alto Vale do Rio do Peixe, Médico professor do curso de Medicina. Caçador, SC, Brasil

4. Centro de Estudos em Dermatologia Estética, coordenador e investigador principal. Caçador, SC, Brasil.

* vitorfabris@gmail.com

Editor Associado: Amanda Aparecida Ribeiro Loureiro

RESUMO

INTRODUÇÃO: A dermatite seborreica (DS) é uma das afecções mais prevalentes do couro cabeludo, com achados clínicos e tricoscópicos característicos. Já a foliculite decalvante (FD) é uma alopecia cicatricial rara, com quadro típico de fios em tufos, eritema e pústulas foliculares. As duas condições não são tradicionalmente consideradas diagnósticos diferenciais entre si. Com este estudo objetivou-se relatar um caso de DS com apresentação atípica, semelhante a FD. **RELATO DE CASO:** Homem de 34 anos apresentou queixa de "feridas no couro cabeludo" presentes há cinco anos, associadas a prurido e descamação. Ao exame, observava-se descamação difusa, eritema e fios em tufos no vértice. Suspeitou-se de FD, sendo realizada biópsia incisional, que revelou alterações compatíveis com DS. O paciente foi tratado com shampoo de clobetasol, seguido de shampoo de cetoconazol para manutenção, com melhora parcial. Diante da resposta terapêutica insatisfatória e dos achados tricoscópicos sugestivos de FD, foi instituída doxiciclina por 60 dias, sem resposta clínica. Reiniciou-se clobetasol, com boa resposta clínica e dermatoscópica, apesar da persistência de fios em tufo. **DISCUSSÃO**: O caso demonstra apresentação incomum de DS, simulando FD. Fios em tufos, habitualmente associados a alopecias cicatriciais, podem ocorrer em doenças inflamatórias não cicatriciais, possivelmente secundários à inflamação intensa. **CONCLUSÃO**: Este relato reforça a importância da correlação clínica, tricoscópica, histopatológica e terapêutica para o diagnóstico preciso de doenças do couro cabeludo com apresentações atípicas.

PALAVRAS-CHAVE: *Dermatologia; Dermatoscopia; Dermatite seborreica; Foliculite; Diagnóstico diferencial.*

CC BY

DOI: 10.53843/bms.v10i14.1114

ABSTRACT

INTRODUCTION: Seborrheic dermatitis (SD) is one of the most prevalent scalp disorders, usually showing characteristic clinical and trichoscopic findings. Decalvans folliculitis (DF), on the other hand, is a rare scarring alopecia typically characterized by tufted hairs, erythema, and follicular pustules. These two entities are not traditionally considered differential diagnoses of each other. The objective of this study is to report an atypical presentation of seborrheic dermatitis. **CASE REPORT:** A 34-year-old male presented with a five-year history of "scalp sores" associated with pruritus and scaling. Physical examination revealed diffuse scaling, erythema, and tufted hairs. DF was initially suspected, and an incisional punch biopsy was performed, showing histopathological findings consistent with SD. The patient was treated with clobetasol shampoo followed by ketoconazole shampoo, with only partial improvement. Given the poor therapeutic response and trichoscopic findings suggestive of DF, doxycycline was prescribed for 60 days without clinical benefit. High-potency topical corticosteroid was reintroduced, leading to significant clinical and trichoscopic improvement, although tufted hairs persisted. **DISCUSSION:** This case highlights an unusual presentation of SD mimicking DF. Tufted hairs, usually linked to scarring alopecias, may also occur in non-scarring inflammatory conditions, possibly secondary to intense follicular inflammation. **CONCLUSION:** Accurate diagnosis of scalp diseases with atypical presentations requires careful correlation between clinical, trichoscopic, histopathological, and therapeutic findings.

KEYWORDS: *Dermatology; Dermoscopy; Dermatitis, Seborrheic; Folliculitis; Diagnosis, Differential.*

INTRODUÇÃO

Dentre as doenças do couro cabeludo, uma das mais frequentes é a dermatite seborreica (DS), uma doença inflamatória cutânea comum que se apresenta clinicamente com pápulas escamosas, placas escamosas e/ou áreas de eritema com descamação, usualmente ocorrendo em áreas do corpo com grande acúmulo de glândulas sebáceas, como o couro cabeludo, face, tórax e regiões flexoras.[1]

Para o seu diagnóstico, além da história clínica, faz-se necessária uma abordagem completa de todo o couro cabeludo, realizada por meio da tricoscopia, onde é possível visualizar a área de estudo utilizando um dermatoscópio, dispositivo que contém luz polarizada e lentes de aumento para propiciar uma melhor visão do tecido local.[2,3]

Os achados tricoscópicos mais característicos da DS são: placas eritematosas não definidas cobertas por escamas; descamação amarela; áreas amareladas; vasos arboriformes finos e padrão vascular multicomponente; entretanto, podem ocorrer manifestações diferentes das citadas.[3]

Outra condição presente na prática dermatológica, porém menos comum quando comparada à DS, é a foliculite decalvante (FD). A FD atinge o folículo piloso por meio de um processo inflamatório, resultando em perda capilar e destruição dos folículos, sendo encontrada no vértice e na região occipital do couro cabeludo. Menos frequentemente, pode acometer também pelos de outros locais do corpo, como da barba, da nuca e da face.[2,4,5,6]

O quadro clínico típico da FD consiste em placas avermelhadas, múltiplas pústulas ou pápulas nos folículos, além de hiperqueratose folicular. Grande parte dos pacientes também relatam prurido, queimação e dor local. Formam-se áreas com alopecia cicatricial (locais onde o pelo nunca mais crescerá), apresentando áreas de manchas com superfície lisa e falta de orifícios foliculares, que aumentam em consonância com a progressão da doença. Outro achado comum é a foliculite em tufos ou politriquia, onde vários fios de cabelos saem de apenas um único orifício folicular.[6,7]

Achados relevantes da FD por meio da tricoscopia incluem cabelos em tufos, descamação, pústulas foliculares e secreção de aspecto amarelado, além de locais com ausência de abertura folicular e com áreas eritematosas.[3]

Usualmente, a DS e FD não são diagnósticos diferenciais uma da outra, devidos às suas manifestações clínicas distintas.[2,4] Sendo assim, com este estudo objetivou-se relatar um caso atípico de dermatite seborreica, em que os achados clínicos e dermatoscópicos eram sugestivos de foliculite decalvante.

CC BY

DOI: 10.53843/bms.v10i14.1114

RELATO DE CASO

Um paciente do sexo masculino, de 34 anos de idade, procurou atendimento médico com queixa de “feridas no couro cabeludo”, presentes há aproximadamente cinco anos, associadas a prurido e descamação. Referia antecedente de hérnia de hiato e negava alergias, uso contínuo de medicamentos, história de câncer cutâneo, tabagismo ou etilismo.

Relatava já ter realizado tratamento prévio com shampoos e ácidos não especificados, sem melhora. Negava hábito de banhos muito quentes ou de coçar o couro cabeludo com as unhas, mesmo diante do prurido.

Ao exame físico, observava-se descamação fina difusa em grande parte do couro cabeludo. Na região do vértice, além de eritema, havia descamação peripilar e presença de fios em tufos (Figura 1). Diante desses achados, aventou-se a hipótese diagnóstica de foliculite decalvante. Realizou-se biópsia incisional com *punch* de 4 mm, em duas amostras provenientes da região com tufos, para investigação de alopecia cicatricial.

FIGURA 1. Tricoscopia.

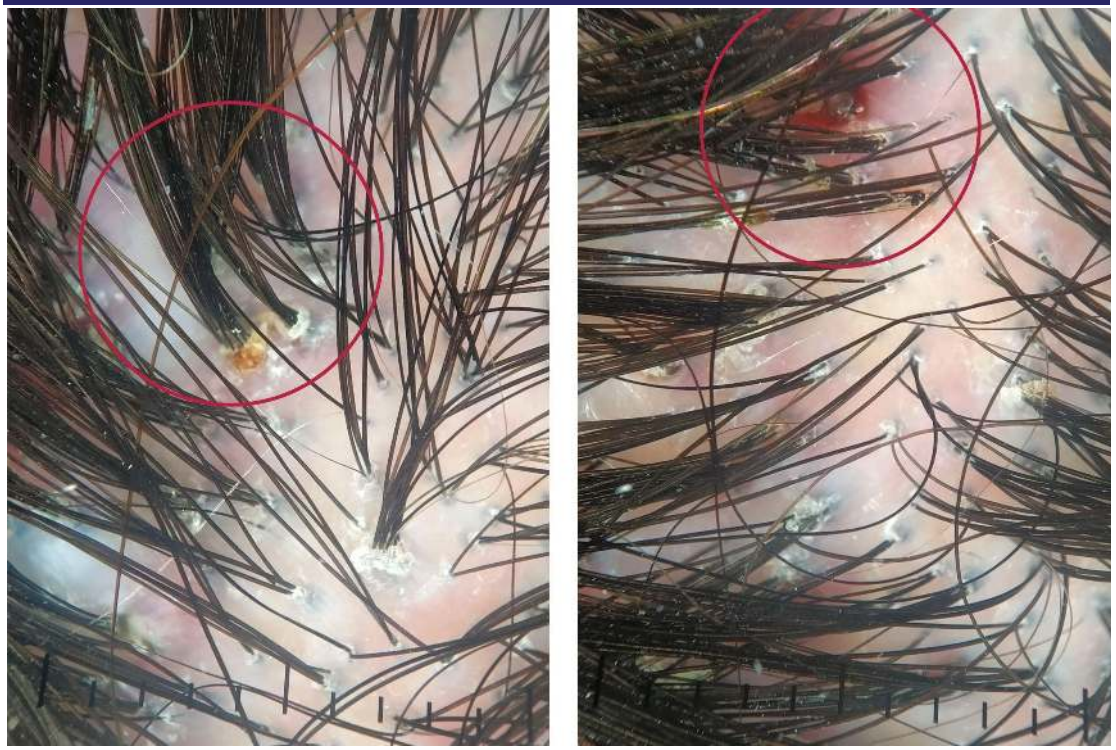

Legenda: Tricoscopia (Dermlight DL4, luz polarizada, sem meio de contato, aumento de 20x) do vértice do couro cabeludo do paciente. Nota-se o fundo eritematoso, os fios em tufos (círculos) e diversas áreas de descamação peripilar (setas). Fonte: Autoria dos pesquisadores.

O exame anatomopatológico evidenciou acantose regular moderada, com alongamento de processos epidérmicos intercalados por áreas de adelgaçamento da epiderme, associadas a hipogranulose. Constatou-se ainda hiperceratose, com acúmulo de material hiperceratótico e paraceratótico nas bordas dos infundíbulos pilosos, além de focos de exocitose e espongiose predominantes em infundíbulos. A derme superficial apresentava infiltrado inflamatório mononuclear com padrão perivascular. Em conjunto, esses achados foram sugestivos de dermatite seborreica, e não de foliculite decalvante.

Instituiu-se tratamento com shampoo de clobetasol (0,5 mg/g, lavagens diárias por quatro semanas), seguido de shampoo de cetoconazol (20 mg/mL, lavagens diárias) para manutenção. Após dois meses, o paciente retornou referindo persistência do prurido, embora em menor intensidade. Ao exame físico, mantinha-se eritema e presença de fios em tufos.

Considerando os diagnósticos diferenciais de foliculite decalvante e líquen plano pilar, e frente à má resposta ao tratamento inicial, prescreveu-se doxiciclina 100 mg, duas vezes ao dia, por 60 dias, como teste terapêutico para alopecias cicatriciais. O paciente não apresentou resposta significativa ao tratamento, afastando ainda mais a hipótese de foliculite decalvante. Assim, instituiu-se novo curso de shampoo de clobetasol por duas semanas e, após esse período, a medicação foi mantida como

CC BY

DOI: 10.53843/bms.v10i14.1114

terapia de manutenção duas vezes por semana, com resolução satisfatória dos sintomas e melhora dermatoscópica significativa, porém com persistência dos fios em tufo (Figura 2).

FIGURA 2. Tricoscopia.



Legenda: Tricoscopia (Dermlight DL4, luz polarizada, sem meio de contato, aumento de 20x) da mesma região do couro cabeludo, após o tratamento. Nota-se melhora significativa de todos os sinais inflamatórios, sobretudo do eritema de base, porém persistem áreas de fios em tufo (círculos). Fonte: Autoria dos pesquisadores.

DISCUSSÃO

O caso relatado evidencia uma apresentação atípica de dermatite seborreica que simulava o aspecto clínico da foliculite decalvante. A principal característica incomum foi o padrão dermatoscópico, uma vez que a apresentação clássica da dermatite seborreica consiste em placas eritematosas mal delimitadas recobertas por escamas, áreas amareladas e padrão vascular multicomponente - achados distintos dos observados na região do couro cabeludo mais acometida no paciente.[3,8] Neste caso, a tricoscopia revelou achados sugestivos de foliculite decalvante, incluindo cabelos em tufos, eritema e descamação perifolicular.[3,8] Destaca-se que essas duas doenças não são tradicionalmente consideradas diagnósticos diferenciais entre si. Enquanto o principal diagnóstico diferencial da dermatite seborreica é a psoríase, o da foliculite decalvante é o líquen plano pilar.[7,9]

Apesar do anatomopatológico ter sido compatível com dermatite seborreica, o paciente inicialmente não teve uma resposta satisfatória à terapia tópica com corticoide e cetoconazol. Devido a isso, ao fato de que a tricoscopia era típica de foliculite decalvante e tendo em vista a possibilidade de a amostra coletada para a análise histopatológica ter sido insuficiente ou não representativa da área afetada pela doença, foi instituído um teste terapêutico com doxiciclina. Entretanto, mesmo após o tratamento com doxiciclina, o paciente não apresentou melhora – o que afastou ainda a mais a hipótese de FD.

A etiopatogênese da formação de cabelos em tufo permanece incerta. Esse padrão clínico pode estar associado a diferentes formas de alopecia cicatricial, possivelmente representando estágio final de dano folicular decorrente de distintos mecanismos patogênicos. A apresentação já foi descrita em cicatrizes de trauma, queimaduras ou cirurgias, bem como em condições como acne queloidiana da nuca, foliculite decalvante, celulite dissecante do couro cabeludo, tinea capitis, líquen plano e pênfigo vulgar. Presume-se que os fios em tufos sejam consequência de inflamação folicular intensa. Apesar de mais comumente observados na foliculite decalvante, diversas doenças inflamatórias do couro cabeludo poderiam resultar nesse achado.[10]

CC BY

DOI: 10.53843/bms.v10i14.1114

Uma possível explicação para a apresentação atípica neste caso seria a intensa inflamação do couro cabeludo do paciente, suficiente para induzir a formação de tufos. Contudo, inflamação exuberante não é característica de doenças não cicatriciais, como a dermatite seborreica.[9,10] Outra hipótese seria uma variação anatômica individual, com maior número de fios emergindo de um mesmo folículo previamente ao desenvolvimento da dermatite seborreica. Como o paciente não havia sido avaliado antes do quadro inflamatório, não foi possível confirmar se essa alteração era preexistente. A persistência de tufos no curto prazo, mesmo após melhora clínica e dermatoscópica, é plausível, visto que não se espera reversão imediata da conformação folicular após resolução inflamatória.

A escassez de relatos na literatura correlacionando essas duas doenças como potenciais diagnósticos diferenciais ressalta a importância da integração entre dados clínicos, achados tricoscópicos, exame histopatológico e resposta terapêutica na investigação das doenças do couro cabeludo.

É necessário ressaltar, entretanto, que este estudo possui limitações: aborda o caso de um único paciente, o que pode dificultar associações de causalidade, e o diagnóstico histopatológico assume que as biópsias coletadas foram amostras representativas da área mais afetada pela doença.

CONCLUSÃO

Relatou-se neste trabalho um caso de dermatite seborreica com apresentação clínica atípica, caracterizada por achados tricoscópicos sugestivos de alopecias cicatriciais, em especial da foliculite decalvante. O caso reforça a relevância do estudo contínuo das diferentes manifestações clínicas das doenças do couro cabeludo e evidencia o papel fundamental do exame anatomopatológico no auxílio diagnóstico. Ressalta-se, ainda, que tais doenças frequentemente podem se manifestar por sinais clínicos atípicos ou inespecíficos, o que torna essencial a correlação clínico-patológica para o diagnóstico preciso. O estudo de manifestações atípicas de doenças frequentes é uma área que merece atenção pois tem o potencial de contribuir para um melhor processo diagnóstico.

CONFLITOS DE INTERESSE

Os pesquisadores afirmam que não há conflitos de interesse nesta pesquisa.

FINANCIAMENTO

O financiamento deste trabalho foi realizado por meios próprios dos autores

PARECER ÉTICO E CONSENTIMENTO DO PACIENTE

O estudo foi aprovado por Comitê de Ética em Pesquisa (CAAE 82232924.7.0000.0259, aprovado em 30 de setembro de 2024) antes de sua execução. Os pesquisadores seguiram as Diretrizes de Boas Práticas Clínicas e a Declaração de Helsinki e o estudo seguiu as normas da Lei Geral de Proteção de Dados (LGPD), Lei nº 13.709/2018. O paciente consentiu com o a divulgação dos dados de seu caso clínico e com o uso das imagens presentes neste estudo.

REFERÊNCIAS

1. Tucker D, Masood S. Seborrheic Dermatitis. [Updated 2024 Mar 1]. In: StatPearls [Internet]. Treasure Island (FL): StatPearls Publishing; 2025 Jan-. Available from: https://www.ncbi.nlm.nih.gov/books/NBK551707/
2. Turchin I, Albrecht L, Hanna S, et al. Current Understanding of Seborrheic Dermatitis: Presentation, Diagnosis, and Special Populations. J Cutan Med Surg. 2025 Sep 18:12034754251368828. DOI: 10.1177/12034754251368828. Epub ahead of print. PMID: 40965095.
3. Pirmez R. The dermatoscope in the hair clinic: Trichoscopy of scarring and nonscarring alopecia. J Am Acad Dermatol. 2023 Aug;89(2S):S9-S15. DOI: 10.1016/j.jaad.2023.04.033. PMID: 37591567.
4. Vañó-Galván S, Molina-Ruiz AM, Fernández-Crehuet P, et al. Folliculitis decalvans: a multicentre review of 82 patients. *J Eur Acad Dermatol Venereol*. 2015;29(9):1750-1757. doi:10.1111/jdv.12993.
5. Fanti PA, Baraldi C, Misciali C, Piraccini BM. Cicatricial alopecia. G Ital Dermatol Venereol. 2018 Apr;153(2):230-242. doi: 10.23736/S0392-0488.18.05889-3. Epub 2018 Jan 24. PMID: 29368842.
6. Kanti V, Röwert-Huber J, Vogt A, Blume-Peytavi U. Cicatricial alopecia. J Dtsch Dermatol Ges. 2018 Apr;16(4):435-461. doi: 10.1111/ddg.13498. PMID: 29645394.

CC BY

DOI: 10.53843/bms.v10i14.1114

7. Saceda-Corralo D, Moreno-Arrones OM, Rodrigues-Barata R, et al. Trichoscopy activity scale for folliculitis decalvans. J Eur Acad Dermatol Venereol. 2020 Feb;34(2):e55-e57. doi: 10.1111/jdv.15900. Epub 2019 Sep 4. PMID: 31433879.
8. Fernández-Domper L, Ballesteros-Redondo M, Vañó-Galván S. [Translated article] Trichoscopy: An Update. Actas Dermosifiliogr. 2023 Apr;114(4):T327-T333. English, Spanish. doi: 10.1016/j.ad.2023.02.006. Epub 2023 Feb 25. PMID: 36848957.
9. Turchin I, Albrecht L, Hanna S, Kyritsis D, Loo WJ, Lynde CW, Prajapati VH, Purdy K, Rochette L, Wiseman M, Wong D, Yadav G, Yeung J, Gooderham M. Current Understanding of Seborrheic Dermatitis: Treatment Options. J Cutan Med Surg. 2025 Sep 18:12034754251368824. doi: 10.1177/12034754251368824. Epub ahead of print. PMID: 40965088.
10. Hughes EC, Badri T. Tufted Hair Folliculitis. [Updated 2023 Jul 17]. In: StatPearls [Internet]. Treasure Island (FL): StatPearls Publishing; 2025 Jan-. Available from: https://www.ncbi.nlm.nih.gov/books/NBK430735/

CC BY