OPEN ACCESS

DOI: 10.53843/bms.v8i11.528

Brazilian Medical Students Journal

REVISÃO SISTEMÁTICA

DOI: 10.53843/bms.v8i11.528

GÔNADAS DE INDIVÍDUOS COM DISTÚRBIO DO DESENVOLVIMENTO SEXUAL OVOTESTICULAR: UMA REVISÃO SISTEMÁTICA

Pedro Gabriel Bezerra Sousa [1*]; *Carlos Júnior Nascimento Dias* [1]

1. Universidade Federal de Campina Grande (UFCG), Estudante de Medicina.

*mailto:pedrogabrielbezerra@hotmail.com

RESUMO

INTRODUÇÃO: O distúrbio do desenvolvimento sexual ovotesticular (DDS ovotesticular) é uma condição no qual um indivíduo apresenta tecido testicular e tecido ovariano. A laparoscopia associada ao exame histológico confirma os componentes das gônadas, sendo fundamentais para a decisão final da atribuição de gênero e para descartar a presença de tumores gonadais. Sendo assim, este estudo objetiva analisar as variações de gônadas em indivíduos com DDS ovotesticular e suas implicações clínicas em humanos. **METODOLOG**IA: Trata-se de uma revisão sistemática de artigos indexados nas bases de dados SciELO, Pubmed e Latindex, no período de maio a junho de 2022. Foram incluídos artigos originais envolvendo as variações de gônadas apresentadas em humanos com DDS ovotesticular. Considerou-se para este estudo a análise histológica e a determinação da localização das gônadas. A coleta foi realizada por dois revisores independentes. **RESULTADO**: Foram selecionados 34 artigos originais envolvendo as variações de gônadas apresentadas em humanos com DDS ovotesticular com comprovação histopatológica. Os artigos foram analisados criticamente através de um guia de interpretação, usado para avaliar sua qualidade individual, estando os resultados descritos em outra tabela. **DISCUSSÃO**: A gônada mais comum foi o ovotestis (49,4%), seguido do ovário (31,1%) e testículos (19,5%). As mais frequentes combinações de gônadas observadas foram ovário e testículo (30,5%) e ovotestis bilaterais (25%). Tumores gonadais foram relatados em 6 amostras (7,2%): 3 seminomas (3,6%), 1 disgerminoma (1,2%), 1 gonadoblastoma (1,2%) e 1 coriocarcinoma (1,2%). A realização de exame citogenético evidenciou a maior prevalência do cariótipo 46,XX, encontrado em 50 indivíduos da amostra (60,24%). **CONCLUSÃO**: Ressalta-se a importância sobre o conhecimento das possíveis variações dessa estrutura, que podem impactar o processo de atribuição de gênero e demandar intervenções cirúrgicas.

PALAVRAS-CHAVE: *Gônadas; Transtornos Ovotesticulares do Desenvolvimento Sexual; Caracteres Sexuais.*

ABSTRACT

INTRODUCTION: Ovotesticular disorder of sex development (ovotesticular DSD) is determined when both testicular and ovarian tissue are detected in the same individual. Laparoscopy associated with histological examination confirms the components of the gonads, being fundamental to the final decision of gender assignment and to rule out the presence of gonadal tumors. Thus, this study aims to analyze the variations of gonads in individuals with ovotesticular DDS and their clinical implications in humans. **METHODOLOGY:** It is a systematic review of articles indexed in the SciELO, Pubmed and Latindex databases from May to June 2022. Original articles involving the gonad variations presented in humans with ovotesticular DDS were included. Histological analysis and determination of the location of the gonads were considered for this study.

DOI: 10.53843/bms.v8i11.528

Screening was performed by two independent reviewers. **RESULTS:** Thirty-four original articles involving gonad variations presented in humans with histopathologically proven ovotesticular DDS were selected. The articles were critically analyzed using an interpretation guide, used to evaluate their individual quality, and the results are described in another table. **DISCUSSION:** The most common gonad was ovotestis (49.4%), followed by ovary (31.1%) and testis (19.5%). The most frequent gonad combinations observed were ovary and testis (30.5%) and bilateral ovotestis (25%). Gonadal tumors were reported in 6 samples (7.2%): 3 seminomas (3.6%), 1 dysgerminoma (1.2%), 1 gonadoblastoma (1.2%) and 1 choriocarcinoma (1.2%). Cytogenetic analysis showed the highest prevalence of the 46,XX karyotype, found in 50 individuals of the sample (60.24%). **CONCLUSION:** The knowledge of the possible variations of this structure, which can impact the process of gender assignment and demand surgical interventions, is essential.

KEYWORDS: *Gonads; Ovotesticular Disorders of Sex Development; Sex Characteristics.*

INTRODUÇÃO

O distúrbio do desenvolvimento sexual ovotesticular (DDS ovotesticular) é uma condição no qual um indivíduo apresenta, ao nascimento, tecido testicular e tecido ovariano. Enquanto o primeiro pode apresentar um variável potencial de fertilidade a partir do grau de desenvolvimento dos túbulos seminíferos, o segundo, em geral, contém folículos primordiais[1]. Além disso, a presença de um estroma gonadal sem um número apreciável de oócitos (como ocorre em uma gônada disgenética ou em fita ou streak) não é adequada para classificar o tecido gonadal como ovariano. O diagnóstico de DDS ovotesticular exige a constatação histológica de ambos tecidos gonadais, que podem coexistir em uma única gônada (ovotestis) ou independentemente em gônadas separadas[2].

Durante o processo de desenvolvimento das gônadas, inicialmente, elas consistem de um córtex e de uma medula sem qualquer distinção. Em embriões com cromossomos sexuais XX, o córtex da gônada indiferenciada se diferencia em ovário, e a medula regride, enquanto, em embriões com cromossomos sexuais XY, a medula se diferencia em um testículo, e o córtex regride. Nesse processo, o gene SRY (região determinante do sexo no cromossomo Y), localizado na região do braço curto do cromossomo Y, é o fator que determina a diferenciação da gônada embrionária indiferenciada em testículo, que, uma vez formado, determina a diferenciação sexual masculina através da produção de hormônio antimulleriano (HAM) e de andrógenos. A ausência de um cromossomo Y resulta na formação de um ovário. Entretanto, vale destacar que o tecido testicular também pode se desenvolver em indivíduos que não possuem cromossomo Y e o gene SRY, o que pode resultar no distúrbio do desenvolvimento sexual ovotesticular. Indivíduos com tecido ovotesticular 46,XX geralmente apresentam genitália externa e interna ambígua, dependendo da quantidade de tecido testicular funcional presente na gônada. Além disso, os casos SRY-negativos constituem cerca de 90% dos casos de DDS ovotesticular 46,XX[3].

Comumente, a detecção e a biópsia gonadal, bem como a remoção de parte dela, são procedimentos realizados nos indivíduos com DDS ovotesticular. A laparoscopia associada ao exame histológico confirma os componentes das gônadas, sendo fundamentais para a decisão final da atribuição de gênero com base nos resultados da exploração[4]. Além disso, a determinação da constituição das gônadas também é essencial para descartar a presença de tumores gonadais, que ocorrem com incidência de 4% naqueles com cariótipo 46,XX e até 10% naqueles com cariótipo 46,XY e mosaicismo 46,XX/46,XY[5].

Assim, a diversidade de gônadas apresentadas em casos de DDS ovotesticular impacta diretamente o processo de atribuição de gênero, além de evidenciar a presença ou não de tumores gonadais. Dessa forma, este estudo objetiva estudar as variações de gônadas e suas implicações clínicas em humanos.

METODOLOGIA

Trata-se de uma revisão sistemática. A busca eletrônica foi realizada no período de maio a junho de 2022. Para a realização deste estudo, foram consultadas as seguintes bases de dados: SciELO (Scientific Electronic Library Online), Pubmed (Biblioteca Nacional de Medicina e Instituto Nacional de Saúde) e Latindex (Sistema Regional de Informação em Linha para Revistas Científicas da América Latina, Caribe, Espanha e Portugal). Foram selecionados artigos sem restrição de tempo, nos idiomas inglês e português. Para a prospecção dos estudos, foram utilizados os descritores de forma combinada por meio de operadores booleanos (AND e OR). Nos bancos da SciELO, Pubmed e Latindex, considerou-se a combinação: “ovary” OR “testis” OR “ovotestis” AND “ovotesticular disorder of sex development”.

A partir dos estudos identificados, foram selecionados aqueles que preenchiam os critérios para sua inclusão, considerando a leitura dos títulos e dos resumos. Foram incluídos, nesta revisão, artigos originais envolvendo as variações de gônadas apresentadas em humanos com o distúrbio de

DOI: 10.53843/bms.v8i11.528

desenvolvimento sexual ovotesticular, priorizando os estudos de maior relevância. Foram excluídos artigos de revisão e estudos com modelos envolvendo animais.

Os artigos foram analisados criticamente através de um guia de interpretação, usado para avaliar sua qualidade individual, com base em um estudo anterior[6] e adaptado por Mcdermid et al.[7]. Os itens de avaliação da qualidade dos artigos são expressos por pontuações na Tabela 1, no qual 0 = ausente; 1 = incompleto; e 2 = completo.

TABELA 1. Análise da qualidade dos artigos que descrevem as gônadas de humanos com distúrbio de desenvolvimento sexual ovotesticular

Estudo	Critérios de avaliação												
	1	2	3	4	5	6	7	8	9	10	11	12	Total (%)
Amolo P et al.[9]	2	2	1	2	2	NA	2	2	2	2	0	2	86.36
Annamunthodo H et al.[10]	1	0	1	2	1	NA	2	2	2	1	0	1	59.09
Armstrong CN et al.[11]	0	0	1	2	1	NA	2	2	2	1	0	1	54.54
Becker RE et al.[12]	2	0	1	2	1	NA	2	2	2	2	0	2	72.72
Bromwich AF et al.[13]	2	0	1	2	2	NA	2	1	2	2	0	1	68.18
Ceylan K et al.[14]	1	0	1	2	1	NA	1	2	2	1	0	0	50.00
Chen CQ et al.[15]	2	0	1	2	1	NA	2	2	2	2	0	1	68.18
Chouhan et al.[16]	2	0	1	2	2	NA	2	2	2	2	0	1	72.72
Das S et al.[17]	2	2	1	2	1	NA	2	2	2	2	0	2	81.81
De Jesus Escano MR et al.[1]	2	0	1	2	1	NA	2	2	1	2	0	2	68.18
Eser M et al.[18]	2	0	1	2	1	NA	2	2	2	2	0	1	68.18
Fischer HW et al.[19]	2	0	1	2	1	NA	2	2	2	2	0	1	68.18
French S et al.[20]	2	0	1	2	2	NA	2	2	2	2	0	2	77.27
Greeley SA et al.[21]	2	0	1	2	1	NA	2	2	2	2	0	1	68.18
Henry WL et al.[22]	1	0	1	2	1	NA	2	2	2	2	0	1	63.63
Jahagirdar R et al.[23]	1	1	1	2	2	2	2	2	2	2	0	1	75.00
Li Z et al.[24]	2	0	1	2	1	NA	2	2	2	2	0	2	72.72
Malik V et al.[25]	1	0	1	2	1	NA	2	2	2	1	0	0	54.54
Mao Y et al.[4]	2	0	1	2	2	2	2	2	2	2	0	2	79.16
Mengen E et al.[26]	1	0	1	2	1	NA	2	2	2	2	0	1	63.63

DOI: 10.53843/bms.v8i11.528

Özdemir M et al.[27]	2	0	1	2	1	NA	2	2	2	2	0	2	72.72
Roberts LN et al.[28]	0	0	1	2	1	NA	2	2	1	2	0	0	50.00
Sakatoku J et al.[29]	2	0	1	1	2	NA	2	1	2	2	0	1	63.63
Samantray SR et al.[30]	2	0	1	2	1	NA	2	2	2	2	0	2	81.81
Scarpa MG et al.[31]	2	0	1	2	1	NA	2	2	2	2	0	2	72.72
Scarpa MG et al.[32]	2	0	1	2	2	NA	2	2	2	2	0	2	77.27
Şimşek E et al.[33]	2	0	1	2	2	NA	2	2	2	2	0	2	77.27
Štichhauer R et al.[34]	2	0	1	2	1	NA	2	2	2	2	0	1	68.18
Swartz JM et al.[35]	2	0	1	2	1	NA	2	2	2	2	0	1	68.18
Temel SG et al.[3]	2	0	1	2	2	2	2	2	2	2	0	1	75.00
van Bever Y et al.[36]	2	0	1	2	2	NA	2	2	2	2	0	2	77.27
Wadhera S et al.[5]	1	0	1	2	1	NA	2	2	1	1	0	0	50.00
Walia R et al.[37]	2	2	1	2	2	NA	2	2	2	2	0	0	86.36
Wang D et al.[38]	1	0	1	2	1	NA	2	2	1	1	0	0	50.00

Abreviações: NA, não aplicável. Critérios de avaliação: 1. Revisão minuciosa da literatura para definir a questão da pesquisa; 2. Critérios específicos de inclusão / exclusão; 3. Hipóteses específicas; 4. Alcance apropriado das propriedades psicométricas; 5. Tamanho da amostra; 6. Acompanhamento; 7. Os autores referenciaram procedimentos específicos para administração, pontuação e interpretação de procedimentos; 8. As técnicas de medição foram padronizadas; 9. Os dados foram apresentados para cada hipótese; 10. Estatísticas apropriadas - estimativas pontuais; 11. Estimativas de erro estatístico apropriadas; 12. Conclusões válidas e recomendações clínicas. Fonte: Própria.

Análise estatística

A busca foi realizada por dois revisores independentes, sendo a análise de concordância inter-observador realizada por meio do teste de Kappa, através do software Bioestat V 5.0, conforme método de Landis e Koch[8]. O valor encontrado foi K = 0.78 (concordância substancial).

RESULTADOS

Um resumo da busca eletrônica nas bases e os respectivos direcionamentos para a inclusão é apresentado na Figura 1. Inicialmente foram identificados 388 artigos, dos quais 349 foram excluídos por não possuírem dados relevantes ou por se enquadrarem nos critérios de exclusão, permanecendo 39, os quais foram submetidos à análise dos títulos e dos resumos e verificação dos critérios de inclusão. Desses, 39 foram lidos na íntegra, dos quais somente 34 artigos preenchiam adequadamente todos os critérios de inclusão sendo, portanto, selecionados para análise.

FIGURA 1. Busca e seleção dos estudos para a revisão sistemática de acordo com as recomendações PRISMA.

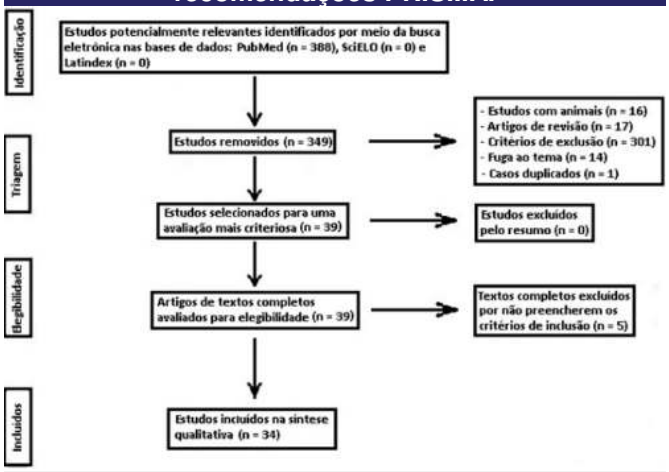

Fonte: Própria.

DOI: 10.53843/bms.v8i11.528

A Tabela 2 revela os principais achados dos estudos utilizados para discussão. Encontra-se estratificada pela amostra e pelos principais resultados de cada estudo.

TABELA 2. Características dos estudos que descrevem as gônadas de humanos com distúrbio de desenvolvimento sexual ovotesticular

Estudo	Amostra	Principais resultados
Amolo P et al.[9]	8 pacientes	Ovotestis bilateral (2); ovotestis e ovário (2); testículo e ovário (2); e ovotestis direito e gônada ausente à esquerda (2).
Annamunthodo H et al.[10]	Única	A gônada direita consistia em um ovário normal. A dissecção da gônada esquerda revelou que era constituída em parte por um testículo e em parte por um ovário contendo também um corpo lúteo (ovotestis).
Armstrong CN et al.[11]	Única	A gônada direita era predominantemente um testículo. Havia pelo menos um folículo ovariano atrésico na gônada direita (ovotestis). A gônada esquerda era um ovário.
Becker RE et al.[12]	Única	O exame anatomopatológico da gônada esquerda revelou tecido testicular e epididimal imaturo. A gônada direita mostrou tecido ovariano imaturo benigno, trompa de falópio benigno e tecido epididimal imaturo benigno.
Bromwich AF et al.[13]	3 pacientes	Gônada esquerda consistia em tecido ovariano e gônada direita em tecido fibroso testicular (2); e ovotestis bilateral (1).
Ceylan K et al.[14]	Única	Havia 3 gônadas separadas: um testículo no lado direito e um testículo mais um ovário no lado esquerdo.
Chen CQ et al.[15]	Única	Após ressecção cirúrgica, o resultado do exame imunohistoquímico na massa esquerda revelou um disgerminoma, sendo a massa direita um caso de criptorquidia (o exame histopatológico revelou um testículo e epidídimo degenerativos).
Chouhan et al.[16]	2 pacientes	Testículo normal palpável à esquerda; e testículo direito com ruptura e uma massa no polo superior, que revelou ser tecido ovariano com túbulos seminíferos periféricos (testículo e ovotestis) (1); e ovário esquerdo e ovotestis direito (1).
Das S et al.[17]	Única	A laparoscopia revelou tecido testicular do lado direito e ovotestis do lado esquerdo.
De Jesus Escano MR et al.[1]	Única	Como uma gônada não foi facilmente visualizada, a virilha esquerda foi explorada por meio de uma pequena incisão inguinal e um ovário foi identificado. A patologia da biópsia gonadal direita foi relatada como um ovotestis bipolar.

DOI: 10.53843/bms.v8i11.528

Eser M et al.[18]	Única	Enquanto a estrutura ovariana foi observada no lado direito, o tecido testicular com cordão espermático foi observado no lado esquerdo.
Fischer HW et al.[19]	Única	Gônada esquerda - túbulos seminíferos atróficos e hiperplasia das células intersticiais. Gônada direita - estroma ovariano, e algumas estruturas glandulares simulando pequenos folículos. Também estavam presentes túbulos seminíferos apresentando algum grau de atrofia e proliferação de células intersticiais de Leydig (ovotestis).
French S et al.[20]	3 pacientes	O exame histopatológico das biópsias gonadais direita e esquerda revelou características de um ovotestis com tecido ovariano e testicular presente (3).
Greeley SA et al.[21]	Única	O DDS ovotesticular foi diagnosticado na laparoscopia: a gônada esquerda era um ovotestis e a gônada direita um ovário parado no estágio de desenvolvimento do folículo primordial.
Henry WL et al.[22]	Única	O relatório do patologista identificou duas das estruturas como ovotestis e duas como ovários. Ovário e ovotestis (esquerda); ovário e ovotestis (direita).
Jahagirdar R et al.[23]	7 pacientes	Ovotestis à esquerda e ovário à direita (1); ovotestis à esquerda e testículo à direita (1); ovotestis à esquerda e ovotestis à direita (1); testículo à esquerda e ovotestis à direita (1); testículo à esquerda e ovário à direita (1); ovário à esquerda e ovotestis à direita (1); e testículo imaturo à esquerda e ovário à direita (1).
Li Z et al.[24]	Única	Ovário cístico à esquerda e seminoma à direita.
Malik V et al.[25]	Única	Suspeitando de neoplasia maligna envolvendo o testículo não descido, foi realizada laparotomia exploradora, que revelou um grande tumor (seminoma) no lado esquerdo do abdome, que foi excisado. Em um exame mais aprofundado, a paciente apresentava útero e ovário normais no lado direito.
Mao Y et al.[4]	16 pacientes	Ovotestis à esquerda e ovário à direita (2); ovotestis à esquerda e testículo à direita (2); ovotestis à esquerda e ovotestis à direita (7); testículo à esquerda e ovotestis à direita (1); ovário à esquerda e testículo à direita (1); e ovário à esquerda e ovotestis à direita (3).
Mengen E et al.[26]	Única	Histologicamente, a gônada direita foi relatada como parênquima testicular contendo uma estrutura tubular seminífera e a gônada esquerda foi relatada como sendo tecido ovariano contendo estruturas foliculares em diferentes estágios de maturação.
Özdemir M et al.[27]	Única	A avaliação histológica da gônada esquerda revelou um ovotestis. A laparoscopia exploratória revelou uma gônada disgenética (ou em fita ou streak) direita no abdome. Foi realizada gonadectomia e a histologia gonadal revelou a presença de uma gônada com tecido fibroso semelhante ao estroma ovariano.

DOI: 10.53843/bms.v8i11.528

Roberts LN et al.[28]	Única	O exame histológico revela ovotestis com abundante tecido ovariano contendo cistos foliculares e corpos albicans. Intimamente misturados com o tecido ovariano estão os túbulos testiculares bem formados com células de Leydig. O outro era ovário.
Sakatoku J et al.[29]	2 pacientes	O exame histológico das gônadas revelou ovotestis direito e ovário esquerdo (1); no exame histológico, a estrutura ovoide esquerda revelou tecido ovariano, enquanto a gônada escrotal direita provou ser um testículo no exame microscópico (1).
Samantray SR et al.[30]	Única	O exame histopatológico revelou seminoma do testículo esquerdo. A biópsia testicular direita mostrou histologia normal com túbulos seminíferos sem qualquer disgenesia ou tecido ovariano. Além disso, estavam presentes ovários bilateralmente.
Scarpa MG et al.[31]	Única	Um pequeno ovário primitivo à esquerda foi confirmado histologicamente. A avaliação microscópica da gônada direita foi compatível com um testículo.
Scarpa MG et al.[32]	3 pacientes	Ovário em fita à esquerda e testículo à direita (1); ovotestis à esquerda e ovário à direita (1); e ovotestis bilateral (1).
Şimşek E et al.[33]	2 pacientes	O exame histopatológico de biópsias gonadais demonstrou características de ovotestis bilaterais (1); o exame histopatológico da gônada esquerda revelou características de um ovotestis, além de um gonadoblastoma na base dos disgerminoma, enquanto o exame da estrutura direita revelou ser uma gônada em fita.
Štichhauer R et al.[34]	Única	Testículo à esquerda e tecido ovariano com folículos primordiais à direita.
Swartz JM et al.[35]	Única	Ovotestis bilaterais
Temel SG et al.[3]	3 pacientes	A histologia gonadal mostrou que a gônada esquerda era um ovário imaturo e a gônada direita um ovotestis (1); biópsias gonadais mostraram que a gônada esquerda era um ovotestis e a gônada direita um ovário (1); a histologia gonadal mostrou que a gônada esquerda era um ovário e a gônada direita um ovotestis (1).
van Bever Y et al.[36]	Única	O exame histológico da gônada direita obtida após gonadectomia completa mostrou ovotestis, caracterizado por um cisto folicular presente em um contexto de estroma ovariano, bem como tecido testicular composto por túbulos seminíferos com células de Sertoli e túbulos com espermatogênese.
Wadhera S et al.[5]	Única	Presença de testículo à direita e de ovário à esquerda.

DOI: 10.53843/bms.v8i11.528

Walia R et al.[37]	11 pacientes	Ovotestis à esquerda e ovário à direita (1); ovotestis à esquerda e testículo à direita (3); testículo à esquerda e ovário à direita (1); ovário à esquerda e ovotestis à direita (5); ovário à esquerda e testículo à direita (1).
Wang D et al.[38]	Única	O ovário esquerdo consistia em tecidos ovarianos normais sem sinais de ovotestis ou tumor ali ou em outros órgãos pélvicos ou linfonodos. Achados microscópicos de que a gônada direita apresenta tecido testicular com túbulos distintos, tecido ovariano com folículos e coriocarcinoma ovariano com necrose e hemorragia.

Fonte: Própria.

DISCUSSÃO

A presente revisão buscou investigar as variações de gônadas apresentadas em humanos com distúrbio de desenvolvimento sexual ovotesticular que foram descritas a partir da biópsia gonadal com exame histológico. Um total de 164 gônadas foram descritas em 83 casos: 81 ovotestis foram encontrados em 62 indivíduos (49,4%), 51 ovários foram encontrados em 49 indivíduos (31,1%) e 32 testículos foram encontrados em 31 indivíduos (19,5%).

Esses dados estão em consonância com outros estudos. van Niekerk and Retief[39] relatam que o ovotestis ocorreu em 44,3% das gônadas, um ovário em 33,4% e um testículo em 22,3%. Matsui et al.[40] constatam que as gônadas mais observadas foram ovotestis (68,8%). No estudo de Ganie et al.[41], a gônada mais comum foi o ovotestis (56%), seguido do ovário (23%) e testículo (16%).

Dentre todos os ovotestis descritos, ele foi mais frequentemente localizado unilateralmente à direita (28,4%), sendo também encontrado unilateralmente no lado esquerdo (21%). Além disso, foi observada a presença de ovotestis bilateralmente (46,9%), enquanto a localização do restante não foi determinada (3,7%).

Em relação aos ovários, a maior parte estava localizada unilateralmente à esquerda (52,9%), enquanto a segunda maior parcela foi encontrada unilateralmente no lado direito (29,4%). Além disso, foi observada a presença de ovários bilateralmente em dois indivíduos (7,8%), enquanto a localização do restante não foi determinada (9,9%).

Em relação aos testículos, a maior parte estava localizada unilateralmente à direita (56,3%), enquanto a segunda maior parcela foi encontrada unilateralmente no lado esquerdo (31,2%). Além disso, foi observada a presença de testículos bilateralmente em um indivíduo (6,2%), enquanto a localização do restante não foi determinada (6,3%).

A mais frequente combinação de gônadas com localização definida observada foi o ovotestis bilaterais (25%), seguida de ovário à esquerda e ovotestis à direita (19,4%), ovotestis à esquerda e ovário à direita (11,1%), ovotestis à esquerda e testículo à direita (9,7%), ovário à esquerda e testículo à direita (9,7%), testículo à esquerda e ovário à direita (6,9%), testículo à esquerda e ovotestis à direita (6,9%), gônada ausente à esquerda e ovotestis direito (2,8%), ovário em fita à esquerda e testículo à direita (2,8%), ovário em fita à esquerda e ovotestis à direita (1,4%), ovotestis à esquerda e ovário em fita à direita (1,4%), testículo e ovário à esquerda e testículo à direita (1,4%) e, por fim, ovário e ovotestis bilaterais (1,4%).

Tumores gonadais foram relatados em 6 pacientes (7,2%): 3 seminomas (3,6%), 1 disgerminoma (1,2%), 1 gonadoblastoma (1,2%) e 1 coriocarcinoma (1,2%). De maneira geral, esse tipo de tumor começa como lesões precursoras, denominadas gonadoblastomas, nos ovários ou gônadas disgenéticas ou neoplasia de células germinativas in situ (anteriormente conhecida como neoplasia de células germinativas intratubulares) em testículos. À medida que estas lesões progridem, tornam-se disgerminoma/seminoma (se a gônada for rotulada como "ovário" ou "testículo", respectivamente), sendo ambos tumores malignos[1]. Dados da literatura afirmam que os tumores gonadais ocorrem entre 2,6 e 4,6% dos casos de DDS ovotesticular[40] - um número inferior ao encontrado neste estudo, devido, possivelmente, ao menor tamanho da amostra em relação a outros estudos.

Segundo Eser M et al.[18] e Şimşek E et al.[33], cerca de 60% dos casos apresentam o cariótipo 46,XX, 30-33% apresentam a forma de mosaicismo 46,XX/46,XY, enquanto que 7-10% apresentam o cariótipo 46,XY. Ao comparar esses dados com os do presente estudo, observa-se concordância da prevalência do cariótipo 46,XX, encontrado em 50 indivíduos da amostra (60,24%). No entanto, nota-se divergência em relação à prevalência do cariótipo 46,XX/46,XY, observado em 5 indivíduos (6,02%), e do cariótipo 46,XY, observado em 15 pacientes (18,07%). Além disso, 4 indivíduos (4,8%) apresentaram o cariótipo 46,XX/47,XXY, 1 indivíduo (1,2%) apresentou cariótipo 45,XX e outro (1,2%) apresentou cariótipo 45,X/46,X,idic(Y), constituindo uma variante isodicêntrico rara do cromossomo Y. Sete indivíduos (8,43%) não tiveram o cariótipo identificado.

DOI: 10.53843/bms.v8i11.528

Os achados clínicos mais frequentes associados ao DDS ovotesticular, além da genitália ambígua, são a hipospádia de diferentes graus, a criptorquidia e a hérnia inguinal, sendo a maior parte evidenciada no sexo masculino. Dos 83 casos analisados, 27 amostras descreveram hipospádia de diferentes graus e criptorquidia, enquanto a presença de hérnia inguinal foi relatada em 7 indivíduos.

CONCLUSÃO

Indivíduos com gônadas distintas com DDS ovotesticular não são achados incomuns, sendo relatadas diferentes variações de composição e de localização. Desse modo, ressalta-se a importância sobre o conhecimento das possíveis variações dessa estrutura para o processo de atribuição de gênero, que deve considerar a funcionalidade das gônadas identificadas, além do desenvolvimento dos órgãos genitais internos e externos.

Além disso, a identificação precoce de tumores gonadais, como seminoma, disgerminoma, gonadoblastoma e coriocarcinoma, é fundamental para a realização de intervenções cirúrgicas, devido à possibilidade de malignização de gônadas disgenéticas.

Por fim, é importante compreender os diversos impactos aos quais essa condição está associada, desde hérnia inguinal até casos de criptorquidia e hipospádia, que também podem requerer intervenções cirúrgicas.

CONFLITOS DE INTERESSE

Os autores declaram que não há nenhum conflito de interesse presente no estudo.

FINANCIAMENTO

Os autores declaram que não houve fontes de financiamento.

REFERÊNCIAS

1. De Jesus Escano MR, Mejia Sang ME, Reyes-Mugica M, Colaco M, Fox J. Ovotesticular Disorder of Sex Development: Approach and Management of an Index Case in the Dominican Republic. Cureus. 2021 Oct 5;13(10):e18512.
2. Acién P, Acién M. Disorders of Sex Development: Classification, Review, and Impact on Fertility. J Clin Med. 2020 Nov 4;9(11):3555.
3. Temel SG, Gulten T, Yakut T, Saglam H, Kilic N, Bausch E, et al. Extended pedigree with multiple cases of XX sex reversal in the absence of SRY and of a mutation at the SOX9 locus. Sex Dev. 2007;1(1):24-34.
4. Mao Y, Chen S, Wang R, Wang X, Qin D, Tang Y. Evaluation and treatment for ovotesticular disorder of sex development (OT-DSD) - experience based on a Chinese series. BMC Urol. 2017 Mar 28;17(1):21.
5. Wadhera S, Patidar N, Odiya S, Ghanghoria A, Mathur R, Kumar Gupta A. True hermaphrodism presenting as pelvic abscess. Urol J. 2008 Fall;5(4):275-6.
6. Greenhalgh T. Papers that summarise other papers (systematic reviews and meta-analyses). BMJ. 1997 Sep 13;315(7109):672-5.
7. MacDermid JC, Walton DM, Avery S, Blanchard A, Etruw E, McAlpine C, et al. Measurement properties of the neck disability index: a systematic review. J Orthop Sports Phys Ther. 2009 May;39(5):400-17.
8. Landis JR, Koch GG. The measurement of observer agreement for categorical data. Biometrics. 1977 Mar;33(1):159-74.
9. Amolo P, Laigong P, Omar A, Drop S. Etiology and Clinical Presentation of Disorders of Sex Development in Kenyan Children and Adolescents. Int J Endocrinol. 2019 Dec 1;2019:2985347.
10. ANNAMUNTHODO H, ARNEAUD JD, COLE WR, PINKERTON JH. A case of true hermaphroditism. Br Med J. 1956 Oct 6;2(4996):792-4.
11. ARMSTRONG CN, GRAY JE, RACE RR, THOMPSON RB. A case of true hermaphroditism: a further report. Br Med J. 1957 Sep 14;2(5045):605-6.
12. Becker RE, Akhavan A. Prophylactic Bilateral Gonadectomy for Ovotesticular Disorder of Sex Development in a Patient With Mosaic 45,X/46,X,idic(Y)q11.222 Karyotype. Urol Case Rep. 2016 Jan 8;5:13-6.
13. BROMWICH AF. True hermaphroditism. Br Med J. 1955 Feb 12;1(4910):395-7.
14. Ceylan K, Algun E, Gunes M, Gonulalan H. True hermaphroditism presenting as an inguinal hernia. Int Braz J Urol. 2007 Jan-Feb;33(1):72-3.
15. Chen CQ, Liu Z, Lu YS, Pan M, Huang H. True hermaphroditism with dysgerminoma: A case report. Medicine (Baltimore). 2020 May 29;99(22):e20472.
16. Chouhan JD, Chu DI, Birs A, Pyle LC, Van Batavia JP, Linn RL, et al. Ovotestis in Adolescence: 2 Case Reports. Urology. 2017 Jul;105:171-174.
17. Das S, Saikia UK, Saikia KK, Sarma D, Choudhury BK, Bhuyan AK, et al. "Spectrum of 46 XY Disorders of Sex Development": A Hospital-based Cross-sectional Study. Indian J Endocrinol Metab. 2020 Jul-Aug;24(4):360-365.
18. Eser M, Ayaz A. Haploinsufficiency of the DMRT Gene Cluster in a Case with 46,XY Ovotesticular Disorder of Sexual Development. Balkan Med J. 2018 May 29;35(3):272-274.
19. FISCHER HW, LISCHER CE, BYARS LT. True hermaphroditism. Ann Surg. 1952 Nov;136(5):864-73.
20. French S, Rodriguez L, Schlesinger A, McCullough L, Dietrich J, Hicks J, et al. FSH Injections and Ultrasonography Determine Presence of Ovarian Components in the Evaluation of Ovotesticular Disorders of Sex Development. Int J Pediatr Endocrinol. 2009;2009:507964.

DOI: 10.53843/bms.v8i11.528

21. Greeley SA, Littlejohn E, Husain AN, Waggoner D, Gundeti M, Rosenfield RL. The Effect of the Testis on the Ovary: Structure-Function Relationships in a Neonate with a Unilateral Ovotestis (Ovotesticular Disorder of Sex Development). Horm Res Paediatr. 2017;87(3):205-212.
22. HENRY WL, JONES RF, CYPRESS GC, ANDERSON MB. True hermaphroditism. J Natl Med Assoc. 1957 Jul;49(4):212-8.
23. Jahagirdar R, Khadilkar V, Deshpande R, Lohiya N. Clinical, Etiological and Laboratory Profile of Children with Disorders of Sexual Development (DSD)-Experience from a Tertiary Pediatric Endocrine Unit in Western India. Indian J Endocrinol Metab. 2021 Jan-Feb;25(1):48-53.
24. Li Z, Liu J, Peng Y, Chen R, Ge P, Wang J. 46, XX Ovotesticular disorder of sex development (true hermaphroditism) with seminoma: A case report. Medicine (Baltimore). 2020 Oct 2;99(40):e22530.
25. Malik V, Gupta D, Gill M, Salvi AL. Seminoma in a male phenotype 46XX true hermaphrodite. Asian J Surg. 2007 Jan;30(1):85-7.
26. Mengen E, Kayhan G, Kocaay P, Uçaktürk SA. A Duplication Upstream of SOX9 Associated with SRY Negative 46,XX Ovotesticular Disorder of Sex Development: A Case Report. J Clin Res Pediatr Endocrinol. 2020 Sep 2;12(3):308-314.
27. Özdemir M, Kavak RP, Yalcinkaya I, Guresci K. Ovotesticular Disorder of Sex Development: An Unusual Presentation. J Clin Imaging Sci. 2019 Jul 12;9:34.
28. Roberts LN, Khajavi A. TRUE HERMAPHRODITISM IN AN 80-YEAR-OLD PATIENT. Can Med Assoc J. 1964 Sep 19;91(12):663-5.
29. Sakatoku J, Hongo H, Ebisuta K, Kitayama T, Soma T. [TWO CASES OF TRUE HERMAPHRODITISM]. Hinyokika Kiyo. 1964 Jan;10:33-40.
30. Samantray SR, Mohapatra I. Ovotesticular Disorder With Seminoma. Cureus. 2020 Dec 17;12(12):e12130.
31. Scarpa MG, Grazia MD, Tornese G. 46,XY ovotesticular disorders of sex development: A therapeutic challenge. Pediatr Rep. 2017 Dec 11;9(4):7085.
32. Scarpa MG, Lesma A, Di Grazia M, Rigamonti W. Ovotesticular differences of sex development: male or female? Case series. Ital J Pediatr. 2019;45(1):66. Published 2019 May 30. doi:10.1186/s13052-019-0660-8
33. Şimşek E, Binay Ç, Demiral M, Tokar B, Kabukçuoğlu S, Üstün M. Gonadoblastoma and Papillary Tubal Hyperplasia in Ovotesticular Disorder of Sexual Development. J Clin Res Pediatr Endocrinol. 2016 Sep 1;8(3):351-5.
34. Štichhauer R, Šafus A, Neumann D, Novák I, Skutilová V, Laco J. Ovotesticular Disorder of Sexual Development and Non-Palpable Testis. Acta Medica (Hradec Kralove). 2021;64(1):42-45.
35. Swartz JM, Ciarlo R, Guo MH, Abrha A, Weaver B, Diamond DA, Chan YM, Hirschhorn JN. A 46,XX Ovotesticular Disorder of Sex Development Likely Caused by a Steroidogenic Factor-1 (NR5A1) Variant. Horm Res Paediatr. 2017;87(3):191-195.
36. van Bever Y, Wolffenbuttel KP, Brüggenwirth HT, Blom E, de Klein A, Eussen BHJ, et al. Multiparameter Investigation of a 46,XX/46,XY Tetragametic Chimeric Phenotypical Male Patient with Bilateral Scrotal Ovotestes and Ovulatory Activity. Sex Dev. 2018;12(1-3):145-154.
37. Walia R, Singla M, Vaiphei K, Kumar S, Bhansali A. Disorders of sex development: a study of 194 cases. Endocr Connect. 2018 Feb;7(2):364-371.
38. Wang D, Hu Y, He Y, Xie C, Yin R. Pure ovarian choriocarinoma mimicking ectopic pregnancy in true hermaphroditism. Acta Obstet Gynecol Scand. 2009;88(7):850-2.
39. van Niekerk WA, Retief AE. The gonads of human true hermaphrodites. Hum Genet. 1981;58(1):117-22.
40. Matsui F, Shimada K, Matsumoto F, Itesako T, Nara K, Ida S, Nakayama M. Long-term outcome of ovotesticular disorder of sex development: a single center experience. Int J Urol. 2011 Mar;18(3):231-6.
41. Ganie Y, Aldous C, Balakrishna Y, Wiersma R. The Spectrum of Ovotesticular Disorders of Sex Development in South Africa: A Single-Centre Experience. Horm Res Paediatr. 2017;87(5):307-314.