brazilian medical students journal

REVISÃO

DOI: 10.53843/bms.v5i8.39

RECÉM-NASCIDOS PRÉ-TERMO: REVISÃO INTEGRATIVA ACERCA DAS CONSEQUÊNCIAS DA PELE IMATURA COMO PRIMEIRA BARREIRA IMUNOLÓGICA

Natalia Marasca dos Santos[1]; ORCID ID: 0000-0001-9926-6973; Talitha Araújo Velôso Faria[2]; ORCID ID: 0000-0002-4252-6794

FILIAÇÃO

(1) Centro Universitário Atenas, Acadêmica do curso de Medicina

(2) Centro Universitário Atenas, Mestre(a), Professora orientadora do curso de Medicina

AUTOR CORRESPONDENTE

Natalia Marasca dos Santos, natalia.marasca@hotmail.com, Av. Bias Fortes, 654, Paracatu – MG, Acadêmica do curso de Medicina do Centro Universitário Atenas.

MENSAGENS-CHAVE

Sabe-se que recém-nascidos pré-termo possuem as camadas da pele incompletas, sendo sua barreira imunológica primária deficiente; Descobriu-se que a pele imatura traz implicâncias patológicas aos prematuros e não há consenso quanto ao seu método de cuidado; Implica na certeza da necessidade de cuidados especiais com a pele prematura e da busca pelo método mais eficaz de cuidado.

RESUMO

INTRODUÇÃO: A imunidade humana é tipificada por imunidade inata e adaptativa. Naquela, a defesa é inespecífica e feita por estruturas presentes naturalmente no organismo, dentre as quais, a pele faz parte e possui importante papel como barreira. Nos recém-nascidos pré-termo, porém, a pele, imatura, não está completamente desenvolvida ao entrar em contato com o ambiente extra-uterino e performar seu propósito, sendo o objetivo do presente estudo identificar quais as consequências da pele imatura no sistema imune do nascido prematuro. **MÉTODOS:** Para tanto, realizou-se uma revisão integrativa da literatura, por meio da pesquisa na base de dados PubMed com os termos de busca preterm newborns, premature e immature skin, concatenadas com o operador Booleano AND, bem como análise qualitativa do material. **RESULTADOS:** Na busca, foram encontrados 58 estudos relacionados, dos quais 8 foram analisados após realizada a aplicação dos critérios de exclusão. **DISCUSSÃO:** Percebeu-se, pela observação da pesquisa, que a fragilidade da pele de bebês prematuros é um consenso e que a epiderme ainda em desenvolvimento permite a invasão por agentes patológicos com maior rapidez e facilidade, dentre outros problemas. Tais injúrias são condicionadas pela ausência de corneócitos na periferia externa da epiderme destes nascidos, não lhes possibilitando a proteção de uma barreira não sorvente ao organismo. **CONCLUSÃO:** Assim, chegou-se à conclusão de que existem consequências como a perda de líquido, desregulação de eletrólitos e temperatura corporal, danos mecânicos e maior risco de infecção ou intoxicação, na exposição precoce da pele de prematuros no nascimento, devido à sua fragilidade e sua incapacidade de agir como barreira, condicionada pelo não desenvolvimento da camada córnea da epiderme.

PALAVRAS-CHAVE: *Recém-nascidos pré-termo; prematuros; pele imatura.*

ABSTRACT

INTRODUCTION: Human immunity is typified by innate and adaptive immunity. In that case, the defense is nonspecific and made by structures naturally present in the body, among which, the skin takes part and plays an important role as a barrier. In preterm newborns, however, immature skin, is not fully developed when contacting the extrauterine environment and performing its purpose, and the aim of the present study is to identify the consequences of immature skin on the immune system of premature infants. **METHOD:** For that, an integrative literature review was carried out through the PubMed database with the search terms preterm newborn, premature and immature skin, concatenated with the Boolean operator AND, along with the qualitative analysis of the material. **RESULTS:** In the search, 58 studies were found, of which 8 were analyzed after applying the exclusion criteria. **DISCUSSION:** It was noticed, by the observation of the research, that the fragility of the skin of premature babies is a consensus and that the epidermis still in development allows invasion by pathological agents more quickly and easily, among other problems. Such injuries are conditioned by the absence of corneal cells in the outer periphery of the epidermis of these borns, not allowing them the protection of

a non-sorbent barrier to the organism. **CONCLUSION:** Thus, it was concluded that there are consequences such as fluid loss, electrolyte dysregulation and body temperature, mechanical damage and a higher risk of infection or intoxication due to the fragility of the skin and its inability to act as a barrier, conditioned by the non-development of the corneal layer. Of the epidermis.

KEYWORDS: *Preterm newborns; premature; immature skin.*

INTRODUÇÃO

Imunidade Inata

A função imunológica tem sido conceitualmente dividida em imunidade inata e imunidade adaptativa[1]. A imunidade inata é constituída de mecanismos de defesa bioquímicos e celulares que estão presentes naturalmente no organismo antes mesmo de se iniciar o processo infeccioso, respondendo, prontamente, à infecção[2]. Esta inclui peptídeos antimicrobianos, fagócitos e vias alternativas de complemento, que são ativados imediatamente após a infecção e rapidamente controlam a replicação do patógeno infectante. Dessa forma, conter a infecção até que os linfócitos possam começar a lidar com ela tem sido considerada a principal função do sistema imunológico inato[1].

O corpo humano possui uma série de defesas não específicas que forma o sistema imunitário inato. Essas defesas não são direcionadas contra patógenos específicos, mas sim, proporcionam proteção contra todas as infecções. Dentre essa série de defesas estão inseridas as barreiras da imunidade inata, que são os elementos do mecanismo de imunidade inespecífica[3].

A proteção pelo sistema imunológico inato é uma tarefa performada por células tanto hematopoiéticas quanto não hematopoiéticas. As células hematopoiéticas envolvidas na imunidade inata incluem macrófagos, células dendríticas, mastócitos, neutrófilos, eosinófilos, natural killers e células natural killer T[3].

Em adição às células hematopoiéticas, a resposta do sistema imune inato é uma propriedade da pele e das células epiteliais presentes nos tratos respiratório, gastrointestinal e geniturinário. As barreiras anatômicas e fisiológicas proporcionam a primeira linha de defesa crucial contra patógenos. Essas barreiras incluem pele intacta, limpeza pelos cílios das mucosas, baixo Ph do estômago e enzimas presentes nas lágrimas e saliva. Essa barreira de proteção conta com um repertório limitado de receptores para detectar invasões patogênicas[3].

Barreira física na imunidade inata

O sistema imune natural bloqueia a entrada de micróbios e elimina ou limita o crescimento de muitos micróbios que são capazes de colonizar tecidos. Os principais locais de interação entre os indivíduos e o seu ambiente – a pele e os tratos gastrointestinal e respiratório – são revestidos por epitélios contínuos, os quais servem como barreiras para impedir a entrada de micróbios a partir do ambiente externo. Se micróbios violarem com sucesso as barreiras epiteliais, eles encontram macrófagos no tecido subepitelial[4].

Os epitélios, como alguns leucócitos, produzem peptídeos que possuem uma função de antibiótico natural, sendo eles as defensinas e as catelicinas. Além disso, os epitélios de barreira e as cavidades serosas contêm, respectivamente, linfócitos T intraepiteliais e a subpopulação B-1 de células B e essas células podem reconhecer e responder a microrganismos comumente encontrados[4].

Dessa forma, como as superfícies epiteliais intactas formam barreiras físicas entre os microrganismos no ambiente externo e os tecidos do hospedeiro, a perda de integridade desses epitélios comumente predispõe à infecção[4].

Pele em recém-nascidos pré-termo

A pele, que atua como meio de conexão entre o meio externo e o organismo atua, também, promovendo a proteção deste contra antígenos provenientes daquele. No caso dos recém-nascidos pré-termo, porém, a função de proteção encontra-se fragilizada, já que a última camada da pele – extrato córneo – que, em condições normais, teria se formado no ambiente intra-uterino não está completa. Essa característica da pele prematura traz consigo algumas dificuldades para o nascido, já que aumenta a chance de haver infecções cuja porta de entrada foi a pele incompleta[5].

É esperado nos recém-nascidos pré-termo, que segundo Denise Suguitani (2020), a estimativa é de 340 mil nascidos por ano no Brasil, que a condição de não haver o desenvolvimento completo das camadas da pele os proporcione uma situação de vulnerabilidade frente aos agentes patológicos com os quais o recém-nascido pode ter contato ao nascer6. Tal condição seria devido à hipótese de que a imaturidade da pele no seu papel de barreira imunológica possa ser fator importante na ocorrência de infecções e, até mesmo, hipersensibilidade precoce no nascido[7].

Há consideráveis taxas de infecções e enfermidades relatadas em recém-nascidos pré-termo que não são observadas em nascidos a termo. Assim, pensa-se que as características de desenvolvimento dos prematuros criem condições favoráveis a invasões patológicas, sendo a pele imatura o fator mais relevante[8].

Dessa forma, a associação entre a existência da pele incompleta nos prematuros, o papel da pele como barreira imunológica e a ocorrência significativa de infecções nos bebês pré-termo leva à conscientização da importância e imprescindibilidade de ações que promovam o cuidado especial para com a pele dos recém-nascidos pré-termo.

Diante desse contexto, questiona-se: quais as consequências da pele imatura na imunidade do recém-nascido pré-termo? Assim, o objetivo do estudo foi identificar quais as consequências da barreira imunológica da pele prematura no recém-nascido pré-termo.

DOI: 10.53843/bms.v5i8.39

DISCUSSÃO

Trata-se de uma revisão integrativa da literatura. Para realização do estudo foram seguidos alguns passos que incluíram a elaboração da pergunta de pesquisa, busca dos artigos na literatura, discussão dos resultados e apresentação da revisão.

A seleção dos estudos foi realizada na base de dados PubMed, sendo a análise feita a partir da leitura do título, resumo e, em seguida, o artigo na íntegra. Para a primeira seleção dos estudos, utilizou-se os termos de busca preterm newborns, premature e immature skin, concatenadas com o operador Booleano AND. Para elegibilidade dos artigos foram considerados alguns critérios de seleção.

Como critérios de inclusão considerou-se estudos publicados desde o ano 2000; nos idiomas português, espanhol, inglês e francês; e estudos com abordagem quantitativa. Foram excluídos artigos repetidos, estudos inconclusivos ou com alto risco de viés e outras revisões de literatura. Para uma elegibilidade inicial, foram considerados os títulos de cada registro para verificar compatibilidade com o tema abordado. A última pesquisa foi realizada no dia 05 de julho de 2021.

Após análise dos títulos dos estudos, os resumos e, posteriormente, todo o texto foi analisado para a extração das informações pertinentes à discussão da temática. Alguns dados principais incluindo autor, objetivo, tipo de pesquisa, principais resultados e desfechos foram usados para análise crítica e, consequentemente, síntese de dados.

Os dados foram analisados de acordo com as recomendações de estudos qualitativos por meio da discussão e síntese dos principais dados encontrados via comparação entre informações e análise da literatura.

RESULTADOS

Inicialmente foram encontrados 58 estudos dos quais, após a aplicação dos critérios de inclusão e exclusão, foram selecionados 8 estudos para compor a versão final da revisão, conforme apresentado na **figura 1** a seguir:

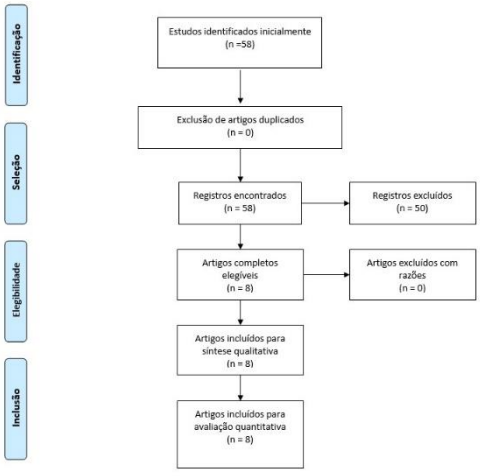

Figura 1: Fluxograma de seleção dos estudos.
Fonte: Adaptado de Prisma (2009).

Dentre os estudos selecionados, foi possível observar a confirmação acerca da situação enfrentada pelos prematuros ao nascer: a inexistência da última barreira epidérmica. Dessa forma, obteve-se concordância na questão de esta barreira ter importante papel de impermeabilização do organismo do recém-nascido, podendo sua falta deixá-lo frágil à invasão de inúmeros patógenos extra-uterinos aos quais o nascido passou a ser exposto. Dos 5 estudos selecionados, todos apresentam considerações randômicas sobre o tratamento utilizado, ou seja, não há acordo quanto à conduta ideal em tal situação. Dentre as intervenções apresentadas em teste 3 estudos mostram o uso de emolientes tópicos, como óleo de côco e girassol, podendo conter agentes antimicrobianos, a fim de criar uma barreira lipídica na pele do neonato e auxiliar na hidratação da camada córnea em desenvolvimento. Para o controle da perda de água transepidérmica, 1 estudo demonstra bons resultados com o uso de membranas semipermeáveis sobre a pele. Apenas 1 dos estudos apresenta a possibilidade de enxertos no cuidado de mucormicose cutânea primária. Para o tratamento de dermatite atópica, 1 dos estudos apresenta o uso de probióticos. 1 dos artigos mostra o uso de antissepsia à base de gluconato de clorexidina. Por fim, 1 estudo avalia o uso de esteroides pré-natais na maturação da barreira epidérmica dos prematuros.

DISCUSSÃO

A análise dos estudos mostra um consenso acerca da ideia de fragilidade da saúde de recém-nascidos pré-termo potencializada pela imaturidade da pele ao nascer. Dessa forma, evidencia-se que o desenvolvimento incompleto das camadas da epiderme viabiliza, além de outros problemas, a infecção por agentes patológicos com maior facilidade e rapidez, constituindo, assim, um fator de risco e de necessidade de cuidados especiais. Também, percebe-se a influência da pele imatura no número de casos de neonatos prematuros submetidos a tratamentos invasivos, devido às infecções viabilizadas pela fragilidade imunológica destes.

Diante disso, torna-se possível afirmar que a imaturidade da pele nos recém-nascidos prematuros permite-lhes desempenhar insuficientemente o papel de barreira de proteção por ser incompleta e frágil[7]. As características da atividade da pele em prematuros tornam-se fator de importantes problemas clínicos, tais como: perda de água elevada, desequilíbrio de eletrólitos e termorregulação, maior probabilidade de infecções locais e sistêmicas, risco de intoxicação aumentado e vulnerabilidade a traumas[9].

A gama de disfunções e injúrias causada pela imaturidade da pele em pré-termos é explicada pela falta ou desenvolvimento incompleto do chamado estrato córneo, que constitui a última camada da epiderme, aquela que faz contato com o meio externo e sua ligação com o organismo. O estrato córneo é formado por corneócitos de citoplasma impregnado por fibras e intercaladas por glicolipídios que estruturam a camada10, sendo responsável pela regulação da permeabilidade da barreira. Estudos mostram que em nascidos de 37 semanas ou mais mostram pouca ou nenhuma absorção de substâncias aplicadas na pele e baixa perda de líquidos; enquanto recém-nascidos abaixo de 32 semanas apresentam absorção efetiva de substâncias aplicadas na pele e alta perda de líquidos, confirmando que, diferente dos nascidos a termo, sua pele não funciona como barreira para os agentes externos ou internos[11].

Autor e estudo	Ano	Metodologia	Principais resultados	Conclusões
Tania Benjamin, Rachel Wattier, William Dominic. **Aloenxerto de mucormicose cutânea primária em um recém-nascido prematuro: relato de caso**	2019	Relato de caso	O aloenxerto foi aplicado junto à terapia antifúngica. Os resultados mostram nenhuma rejeição ao enxerto, diminuição do risco de infecção e perda sanguínea.	O tratamento com aloenxerto parece eficaz, porém útil em tratamentos de lesões já instaladas apenas. Não há eficácia na prevenção problemas decorrentes da pele imatura.
Cardiello et al. Membranas semipermeáveis e desidratação hipernatrêmica em prematuros. Um ensaio controlado randomizado	2018	ECR	A intervenção em até 15 dias com membrana semipermeável em prematuros mostrou diminuição de incidência de hipernatremia, taxa de peso perdido menor e diminuição da recuperação precoce de peso.	A redução da incidência de hipernatremia aponta uma provável perda de água menor nos prematuros em tratamento, bem como diminuição da perda de peso, minimizando problemas comuns e possivelmente fatais.
Damm et al. A influência dos probióticos para neonatos prematuros na incidência de dermatite atópica – resultados de um estudo de coorte historicamente controlado	2017	Coorte histórica	A utilização profilática de probióticos em prematuros mostrou não ter efeito positivo na diminuição da incidência de dermatite atópica, sendo esta semelhante à do grupo não tratado.	Apesar de os probióticos serem estimuladores do sistema imune suprimido de prematuros, sua ação não foi suficiente para prevenir o acometimento de dermatite atópica nos prematuros.
Jain, N Rutter, PH Cartlidge. **Influência de esteroides pré-natais e sexo na maturação da barreira epidérmica em bebês prematuros**	2000	ECR	A taxa de perda de água transepidérmica em prematuros que receberam esteroides pré-natais mostrou-se idêntica àquela de prematuros não expostos ao tratamento, sendo os esteroides ineficazes na maturação da pele dos neonatos.	A barreira epidérmica de prematuros não se desenvolve a tempo, sendo responsável por diversas disfunções nos neonatos, e o uso de esteroides pré-natais mostrou não auxiliar na maturação precoce da epiderme imatura, sendo incapaz de prevenir injúrias comuns aos pré-termo.
Valentina Vanzi, Rosanna Pitaro. **Lesões cutâneas e antissepsia à base de gluconato de clorexidina em bebês prematuros: um relato de caso e uma revisão da literatura**	2018	Relato de caso	A utilização de gluconato de clorexidina como antisséptico em prematuros mostrou provocar queimaduras químicas na pele do recém-nascido.	O uso de antissépticos em prematuros é essencial para reduzir o risco de problemas, porém o uso de gluconato de clorexidina pode levar à lesões e, consequentemente, maiores chances de haver infecções oportunistas nos nascidos.

Konar et al. **Efeito da aplicação de óleo de coco virgem na pele de recém-nascidos prematuros: um ensaio clínico randomizado**	2020	ECR	A aplicação de óleo de coco na pele de prematuros resultou em menores incidências de hipotermia e apneia, menor perda de peso e melhor neurodesenvolvimento nos tratados.	Os resultados da utilização do óleo de coco melhoram a maturidade da pele, promovendo vantagens que diminuem o risco de situações que comprometam a vida e o desenvolvimento dos prematuros, sendo uma alternativa favorável para minimizar a vulnerabilidade destes bebês.
Strunk et al. **Óleo de coco tópico em bebês muito prematuros: um ensaio clínico controlado randomizado aberto**	2018	ECR	A aplicação de óleo de coco em prematuros mostrou possível vantagem na prevenção de sepse, enterocolite necrosante, retinopatia da prematuridade e doença pulmonar crônica.	O tratamento com óleo de coco em pré-termos mostra-se eficaz na prevenção de doenças possivelmente fatais advindas da barreira imunológica pobre dos prematuros, mostrando vantagens ainda mais relevantes de sua utilização.
Darmstadt et al. **O óleo de semente de girassol aplicado topicamente evita infecções bacterianas invasivas em bebês prematuros no Egito: um ensaio clínico randomizado e controlado**	2004	Coorte histórica	A utilização de óleo de semente de girassol com aplicação tópica demonstrou melhora no aspecto da pele e diminuiu significativamente a incidência de infecções nosocomiais.	Além das fragilidades fisiológicas nos prematuros decorrentes da pele imatura, as infecções nosocomiais são um grande risco à saúde destes. O óleo de girassol permitiu diminuir esse risco com uma alternativa não invasiva e viável economicamente, o que pode influenciar na taxa de mortalidade prematura no Brasil.

Observação. ECR = Ensaio Clínico Randomizado.
Tabela 1: Tabela de síntese de resultados.
Fonte: Produção própria (2021).

Também, é possível concordar que, mesmo sendo de conhecimento geral o fato de prematuros necessitarem de cuidados especiais com a pele, não existem estudos conclusivos que proporcionem instruções válidas e comprovadas de o que deve ser usado no tratamento7 ou mesmo quais técnicas de intervenção os profissionais responsáveis pelo cuidado dos recém-nascidos nas Unidades de Tratamento Intensivo Neonatal devem aplicar[6].

A principal limitação para a realização do estudo foi a pequena gama de pesquisas previamente feitas interligando os pontos abordados e a inconclusividade dos artigos que abordam técnicas de cuidados para com os recém-nascidos prematuros, devido ao número pequeno de bases de dados pesquisadas. Limitações secundárias incluem a ausência de análise crítica dos resultados e a não avaliação dos artigos por dois corretores independentes (duplo-cego).

CONCLUSÃO

Existem consequências significativas na atuação da pele prematura como barreira imunológica em relação à saúde dos recém-nascidos pré-termo, expressas no fato de que a camada córnea não desenvolvida não é passível de se comportar como barreira efetiva, permitindo a intensa perda de água e absorção de qualquer substância em contato com a epiderme, se comparado à atividade da pele de nascidos a termo. Permitindo assim, a desidratação, ferimentos mecânicos e, principalmente, a infecção de maneira exacerbada.

Portanto, percebe-se a necessidade de mais estudos associando a ocorrência de pele imatura em recém-nascidos pré-termo à sua função de barreira imunológica a fim de que o conhecimento acerca de quais seriam os riscos dessa condição para os nascidos seja amplamente abordado. Assim, a unanimidade sobre a necessidade de cuidados especiais com a pele dos pré-termo possa levar a estudos que concluam qual a melhor abordagem e tratamento para evitar o acometimento de problemas aos recém-nascidos.

CONFLITO DE INTERESSE

Os autores declaram que não há nenhum conflito de interesse presente no estudo.

FINANCIAMENTO

Os autores declaram que não houve fontes de financiamento.

REFERÊNCIAS

[1] Medzhitov, R. e Janeway C., Jr. Advances in immunology: Innate immunity. New England Journal of Medicine, 2000, *343*(5), 338-344.

[2] Ministério da Saúde do Brasil, secretaria de vigilância em saúde, departamento de vigilância das doenças transmissíveis. Manual de Normas e Procedimentos para Vacinação. [S.l: s.n.], 2014. 176 p.: il. ISBN 978-85-334-2164-6.

[3] Stuart E. Turvey , MB BS, DPhil e David H. Broide , MB ChB.O jornal de alergia e imunologia clínica, 2006. Capítulo 14, Imunidade inata, Volume 125 (2 Suplemento 2): S24 – S32. Publicação online.

[4] Abbas, Abul K e Lichtman, Andrew H. e Pillai, Shiv. Imunologia Celular e Molecular, 2015. CAPÍTULO 4, Imunidade Inata. 8th. ed. Saunders, 2014, ISBN-13: 978-0323222754.

[5] Hahn, LP. Pele do recém-nascido prematuro [monograph]. Curitiba: Departamento de Pediatria, Hospital de Clínicas da Universidade Federal do Paraná; 2001. 145p.

[6] Irving, V. Skin problems in the pre-term infant: avoiding ritualistic practice. Professional nurse (London, England). [S.l: s.n.]., 2001, 17 (1): 63-6.

[7] Vance, D A, Demel S, Kirksey K , Moynihan M , Hollis K. A delphi study for the development of an infant skin breakdown risk assessment tool. Advances in Neonatal Care, 2015. Abril de 2015; 15 (2): 150-7.

[8] Aredes, N. D. A.; Santos, R. C. DE A.; Fonseca, L. M. M. Cuidados com a pele do recém-nascido prematuro: revisão integrativa. Revista Eletrônica de Enfermagem, v. 19, 31 dez. 2017.

[9] Fernandes, J D; Machado, M C R; Oliveira, Z N P de. Prevenção e cuidados com a pele da criança e do recém-nascido. An. Bras. Dermatol., Rio de Janeiro, v. 86, n. 1, p. 102-110, Feb. 2011.

[10] Addor, F A S; Aoki, V. Barreira cutânea na dermatite atópica. An. Bras. Dermatol., Rio de Janeiro, v. 85, n. 2, p. 184-194, Apr. 2010.

[11] Gurgel, E P. P. Avaliação da eficácia da membrana semipermeável na pele de recém-nascido prematuro como recurso tecnológico para prevenção de perdas de água transepidérmicas. 2015. 96 f. Tese (Doutorado em Enfermagem) – Faculdade de Farmácia, Odontologia e Enfermagem, Universidade Federal do Ceará, Fortaleza, 2015.